EIA - TÉCNICA DEL ARMAZÓN (FRAME TECHNIQUE)

Principios y beneficios

- **Rigidez del montaje**: corrección frontal y sagital más efectiva [fig. 1]

- **Estabilización apical: Una banda sublaminar JAZZ™** ejerce fuerza sobre la lámina convexa durante la traslación de las bandas cóncavas: no se observa un incremento paradójico de la rotación apical [fig. 2]

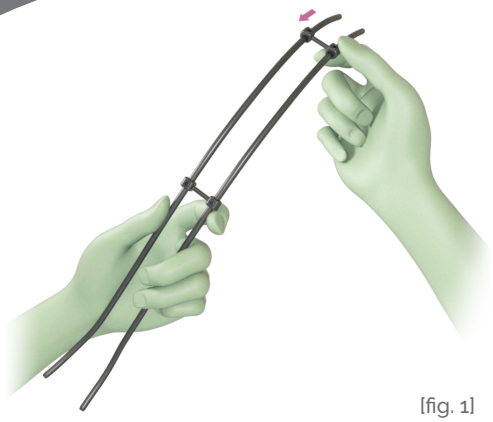

[fig. 1]

Montaje de 2 Conectores rígidos JAZZ™ Frame T-Bar en Barras de Ti o CoCr pre-moldeadas.
Posición de los conectores rígidos JAZZ™ Frame con una función de puntos de focalización de la fuerza, por debajo de la parte alta del montaje y la vértebra apical.

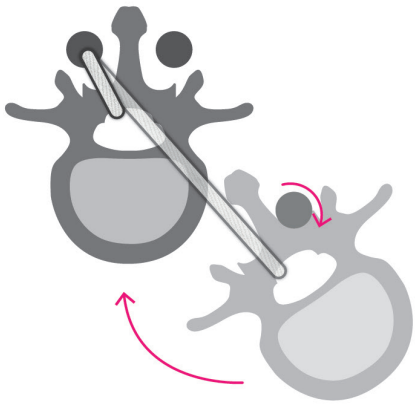

[fig. 2]

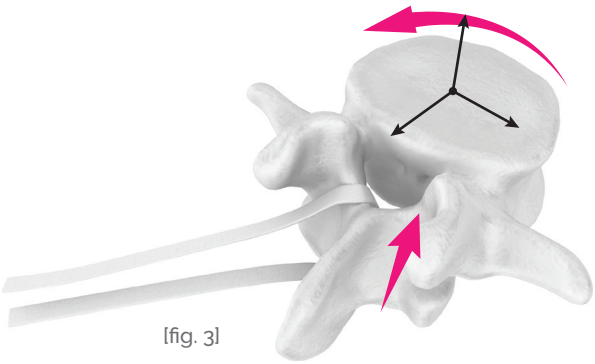

[fig. 3]

- **Reducción 3D:** se consigue traccionando de las vértebras hacia un armazón rígido que se ha montado sobre dos puntos de anclaje estables, uno proximal y otro distal [fig. 3, 4 et 5]

- **Traslación posteromedial**: Las bandas JAZZ™ facilitan la reducción tridimensional de la deformidad mediante la derrotación del segmento instrumentado [5,8] [fig. 4]

Técnica del Armazón (Frame) para la escoliosis

La técnica del Armazón puede aplicarse a cualquier tipo de escoliosis.

Está **concebida para la corrección de curvas torácicas elevadas** (Lenke 1 y 2), en especial en casos de hipocifosis torácica. [7,9]

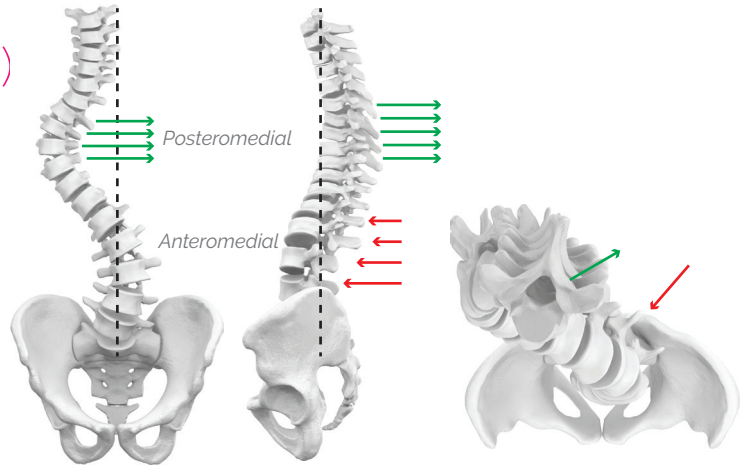

[fig. 4]

(5) Hybrid constructs for tridimensional correction of the thoracic spine in adolescent idiopathic scoliosis: a comparative analysis of universal clamps versus hooks. Ilharreborde B, Even J, Lefevre Y, Fitoussi F, Presedo A, Penneçot GF, Mazda K. Spine. 2010 Feb 1;35(3):306-314.
(8) Efficacy and safety of posteromedial translation for correction of thoracic curves in adolescent idiopathic scoliosis using a new connection to the spine: the Universal Clamp.Mazda K, Ilharreborde B, Even J, Lefevre Y, Fitoussi F, Penneçot GF.
(7) How Sublaminar Bands Affect Postoperative Sagittal Alignment in AIS Patients with Preoperative Hypokyphosis? Results of a Series of 34 Patients with 2-Year Follow-Up. Pesenti S, Chalopin A, Peltier E, Choufani E, Ollivier M, Fuentes S, Blondel B and Jouve JL. Biomed Res Int. 2016.
(9) Titanium vs cobalt chromium: what is the best rod material to enhance adolescent idiopathic scoliosis correction with sublaminar bands? Angelliaume A, Ferrero E, Mazda K, Le Hanneur M, Accabled F, de Gauzy JS, Ilharreborde B. Eur Spine J. 2016 Nov 5.

MKJAZAISGEBR1712OES

Características del montaje

- **Fijación distal**: asegurada por al menos 2 o 3 tornillos pediculares de cada lado
- **Fijación proximal**: JAZZ™ Claw permite la fijación autoestable bilateral de la porción superior del montaje (UIV yUIV-1), permitiendo que las fuerzas de compresión/distracción corrijan el equilibrio en el plano frontal y ajusten la posición de los hombros
- **Fijación torácica**: JAZZ™ Band se implantan normalmente a nivel sublaminar, del lado cóncavo de la vértebra (de 3 a 6 bandas). Si no fuese posible utilizar las láminas, las apófisis transversas pueden usarse como alternativa [3].
  También pueden implantarse 2 bandas por debajo del bloque de fijación proximal (UIV-3 o UIV-4) para limitar las fuerzas de arrancamiento ejercidas sobre JAZZ™ Claw.
  Dependiendo de la calidad ósea del paciente, puede reforzarse la estabilidad del montaje colocando bandas JAZZ™ adicionales entre JAZZ™ Claw y los tornillos, hacia la periferia de la zona apical de la barra convexa
- **Montaje del armazón**: Se doblan 2 barras de CoCr o aleación de Ti [9] hasta alcanzar el ángulo de corrección deseado, que se ha determinado preoperatoriamente de conformidad con los parámetros del balance sagital del paciente. Las barras se conectan mediante 2 JAZZ™ Frame T-Barra colocados justamente por debajo de la zona apical y, en el plano proximal, por debajo de JAZZ™ Claw.
  JAZZ™ Frame T-Barra son lo suficientemente rígidos como para impedir la deformación de la barra cóncava durante la aplicación de fuerzas de reducción por parte de los tensionadores.

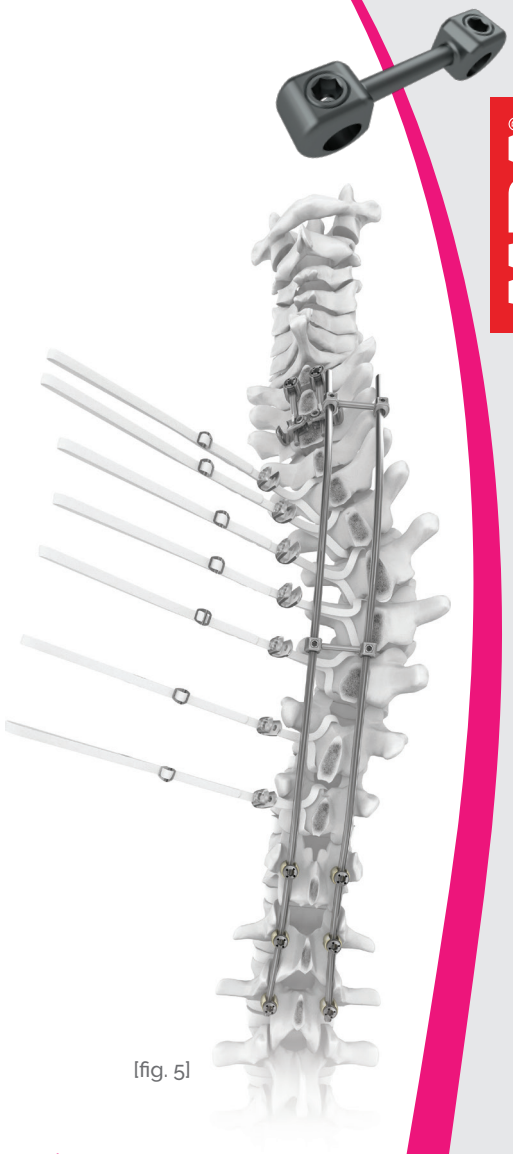

[fig. 5]

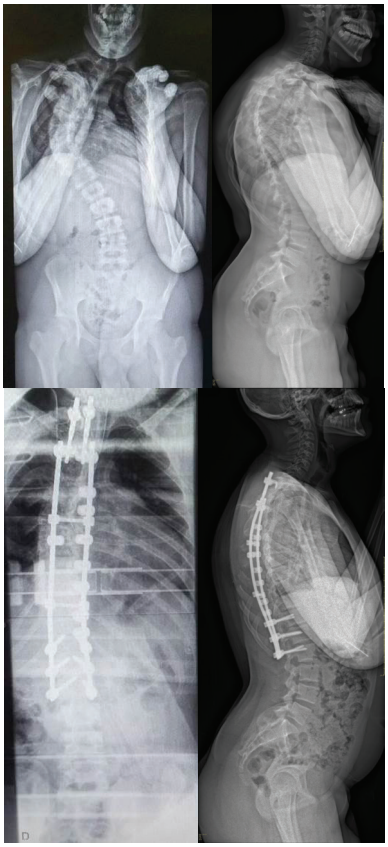

Resumen de la técnica del Armazón (Frame)

1. La corrección de la lordosis lumbar (derrotación/compresión) se consigue montando en primer lugar el armazón en su posición correcta
2. Conexión del marco a los anclajes proximales JAZZ™ Claw
3. Traslación posteromedial colocando JAZZ™ Band en la concavidad torácica para corregir la cifosis
4. Distracción/compresión de la fijación proximal para ajustar la posición de los hombros

Varón de 15 años, escoliosis Lenke 1, Apex en T8, curva 75°
Corrección con JAZZ™ Band sobre JAZZ™ Frame y fijación proximal con JAZZ™ Claw. Anclaje distal con tornillos pediculares

(3) Adolescent idiopathic scoliosis correction achieved by posteromedial translation using polyester bands: A comparative study of subtransverse process versus sublaminar fixation. Hirsch C, Ilharreborde B, Fournier J, Mazda K, Bonnard C., Orthop Traumatol Surg Res. 2014 Nov; 100(7):791-5.
(9) Titanium vs cobalt chromium: what is the best rod material to enhance adolescent idiopathic scoliosis correction with sublaminar bands? Angelliaume A, Ferrero E, Mazda K, Le Hanneur M, Accabled F, de Gauzy JS, Ilharreborde B. Eur Spine J. 2016 Nov 5.

MBA® SURGICAL EMPOWERMENT
Centro Tecnológico Montesquieu - Allée François Magendie
33650 Martillac - FRANCIA - Tel : + 33 (0)557 995 555 - Fax : +33 (0)557 995 700 - www.implanet.com - marketing@implanet.com
implanet